Lane Medical Library

Über Lymphangiome der Nebennieren mit zwei eigenen Fällen.

INAUGURAL-DISSERTATION

zur Erlangung der Doktorwürde

der Hohen Medizinischen Fakultät
der Ruprecht-Karls-Universität

zu Heidelberg

vorgelegt von

Annemarie Kullmann
aus Bad Kreuznach.

1934

Gedruckt mit Genehmigung der medizinischen Fakultät
der Universität Heidelberg.

Dekan: Prof. Dr. Schneider

Referent: Prof. Dr. Schmincke

1934

Meinem Vater gewidmet.

Die Nebenieren sind im Hinblick und im Vergleich zu anderen Organen nicht gerade häufig Sitz von Geschwulsterkrankungen. Das gilt sowohl für die gutartigen wie die bösartigen Gewächse. Immerhin ist im Laufe der Zeit doch auch für die Nebennieren eine größere Anzahl von Geschwulsterkrankungen bekannt geworden, und die Literatur enthält die Beschreibung von gewissen Geschwulstgruppen, die gerade für die Nebennieren typisch sind. Es sind dies von den Epithelialgewächsen die aus den Rindenepithelien sich entwickelnden sog. „Strumen" der Nebennieren, dann die aus den Markzellen ableitbaren Paragangliome, sowie die nervösen Geschwülste, die von den Sympaticusbildungszellen ihren Ursprung nehmen, die Neuroblastome, wie sie besonders im Kindesalter zur Beobachtung gelangen.

Von den bindesubstanzlichen Gewächsen existieren eine Anzahl von Beschreibungen von Fibromen, Lipomen und Mischgeschwülsten dieser beiden Gewebsarten. Auch Lymphangiome kommen in der Nebenniere vor. Es handelt sich hier um relativ seltene Beobachtungen. Im Pathologischen Institut Heidelberg kamen zufällig kurz hintereinander zwei Fälle von Lymphangiombildung zur Sektion, die mir von Herrn Professor S c h m i n c k e zur Bearbeitung überlassen wurden und die ich weiter unten beschreiben möchte. Ich schicke das voraus, was in der Literatur an Kasuistik dieser Geschwulstbildungen niedergelegt ist.

Die für die Lymphangiome der übrigen Körperorgane geltenden Kriterien sind auch für die Nebennierengeschwülste dieser Art gültig. Es handelt sich um Wucherungen, die aus neugebildeten, mit einem Endothel bekleideten Lymphgefäßen bestehen, wobei Größe und Form wechseln. Man unterscheidet bekanntlich einfache, kavernöse und zystische Lymphangiome. Bilder der Neubildung von Lymphgefäßen hat man nur sehr selten Gelegenheit zu beobachten. In der Regel liegen bereits weitgehend histologisch ausgebildete Gewebsformationen vor.

Die ersten beschriebenen Fälle von Lymphangiomen der Nebenniere stammen aus der Zeit vor 1900. Da aber bei ihnen die Berichte, vor allem der histologischen Befunde, sehr unklar sind, geht nicht sicher hervor,

ob es sich wirklich um zystische Lymphgeschwülste oder um alte Blutungszysten gehandelt hat. Ich führe darum diese Befunde nur kurz an.

B a r l o w berichtet über einen Fall von multiplen Zysten der Nebenniere, die mit einer trüben, farblosen Flüssigkeit gefüllt waren, gleichzeitig bestand eine Bronzefärbung der Haut.

V i r c h o w erwähnt eine Beobachtung von zwei kleinen, rundlichen und dickwandigen „Zysten" der Nebenniere.

C h r i s t i e teilt den Fall eines Phtisikers mit, dessen Nebennieren vergrößert und von mehreren Zysten besetzt waren. Die Zysten enthielten eine seröse Flüssigkeit. Von der Rindensubstanz der Nebenniere war nur noch wenig vorhanden. Auch in diesem Falle bestand eine Bronzefärbung der Haut.

R i s d o n - B e n n e t beobachtete eine kleinapfelgroße Zyste anstelle der ganz zugrundegegangenen linken Nebenniere. Der Autor hielt diese Zyste für eine Hydatide.

O g l e fand bei einem 60jährigen Patienten in der linken Nebenniere eine Zyste mit durchsichtiger Wand und trübserösem Inhalt.

Erst bei den Fällen nach 1900 werden die Berichte genauer und die Befunde der mikroskopischen Präparate sind klarer und mehr ins Einzelne gehend; darum möchte ich ihre Beschreibung ausführlicher wiedergeben.

Der erste Fall (1900) ist der von B o s s a r d . Er sah bei einer 25jährigen, an Verbrennungsverletzungen gestorbenen Frau die rechte Nebenniere durchsetzt von vielen mikroskopisch kleinen bis apfelgroßen Hohlräumen, die mit einer homogenen hellgelben Masse gefüllt waren. Die Zystenwände bestanden aus mit Kalkkonkrementen durchsetztem Bindegewebe und waren mit vereinzelten Endothelzellen bekleidet.

O b e r n d o r f e r (1901) fand bei einem 34jährigen, an Ileus zugrundegegangenen Patienten eine rechte normale Nebenniere, während die linke Nebenniere eine große und mehrere kleine Zysten, vor allem in der Marksubstanz, enthielt. Die Zysten waren mit einer klaren, gelben Flüssigkeit gefüllt und ihre Wand bestand aus dickfibrösem Bindegewebe mit reichlich elastischen Fasern und aus einer flachen Endothelschicht. Die Marksubstanz war mikroskopisch nicht deutlich zu erkennen und auch die Rindenschicht zeigte nur in den

ausgedehnte amyloide Entartung des Stromas zu sehen; doch waren keine Venenverdickungen vorhanden, wie bei den Fällen von Nowicki und de Vecchi. Preusse glaubt, daß es sich um ein echtes Lymphangiom handelt und läßt die Möglichkeit offen, ob das amyloid entartete Bindegewebe durch Druck eine Stauung in den neugebildeten Lymphgefäßen begünstigt hat.

S i e g m u n d und D i e t r i c h fanden 1926 bei einem 5jährigen Kind in der Nebenniere multiple Zysten und Lymphangiektasien. Zwischen den Zysten lagen inmitten des erhaltenen Rinden- und Markgewebes Herde von kleinen, dichten Rundzellen, die nach Angabe der Autoren wie Sympathogonien aussahen.

1929 beschreibt G o r i n o w a umfangreiche Zystenbildungen in der linken Nebenniere einer an Herzinsuffizienz verstorbenen 67jährigen Frau. Es handelte sich um zwei große Lymphzysten der Markregion neben einigen kleineren Zysten und zahlreichen erweiterten Lymphgefäßen. Gorinowa glaubt, daß die Lymphangiektasien durch die allgemeine, cardial bedingte, Stauung entstanden sind.

B e c k berichtet 1930 von umfangreichen Zysten und zahlreichen erweiterten Lymphgefäßen in der linken Nebenniere einer an Herzdekompensation verstorbenen 67jährigen Frau. Zwei große Zysten lagen in der Marksubstanz und mehrere kleinere Zysten und erweiterte Lymphgefäße in der Marksubstanz und an der Rindenmarkgrenze. In dem unveränderten Nebennierengewebe und in der an manchen Stellen sehr verdünnten Zystenwand waren Anhäufungen von kleinen Rundzellen, die aber keinerlei Beziehungen zu den endothelialen Sprossungen oder neugebildeten Lymphgefäßen hatten. Da keine Gefäßneubildungen zu erkennen waren, glaubt Beck, daß es sich um einfache Lymphangiektasien und Zysten handelt, als Folge der allgemeinen cardialen Stauung, die auch im Bereich der Nebennieren in Erscheinung trat.

Der zuletzt beschriebene Fall einer Nebennierenzyste stammt von S o h n (1931), der das Glück hatte, eine solche Zyste, die bisher immer als Zufallsbefund bei der Sektion gefunden wurde, bei einer lebenden Patientin zu sehen. Bei der Operation einer 39jährigen Frau wegen Tubarabort bemerkte S o h n eine schwappende, retroperitoneale Flüssigkeitsansammlung, die von der Beckenschaufel bis in die Oberbauchgegend hinaufreichte. Da der Verdacht auf eine Veränderung an der rechten Niere bestand, wurde die Patientin zystos-

kopiert, Ureteren sondiert, aber die Ergebnisse waren völlig normal, auch der Palpationsbefund war negativ und der Blutdruck normal. Als die Patientin sich nach zwei Monaten von der ersten Operation erholt hatte, ging man den retroperitonealen, in seinem Wesen klinisch nicht geklärten Flüssigkeitserguß an. Beim Eingehen in der rechten Seite einige Querfinger oberhalb der Leistenbeuge gelangte man auf eine kopfgroße dünnwandige Zyste, die retroperitoneal lag und von der Beckenschaufel bis zum Zwerchfell reichte. Die Zyste hatte einen serösen Inhalt und war mit der Hinterwand des Peritoneums verwachsen. Die rechte Niere war etwas geschrumpft, beweglich und die Nierenkapsel etwas verdickt.

Zur Probeexcission entnommene Stücke von der Nierenkapsel und der Nierenrinde zeigten einen normalen Befund bis auf einzelne fibröse Glomeruli und kleine, mit abgeflachtem Epithel ausgekleidete Retentionszysten. Die entfernte Zyste hatte eine dünne, größtenteils glatte Wand, die an der Außenseite lockere Streifen von Fettbindegewebe zeigte. Die Wand bestand aus fibrillärem, nur wenig zellhaltigem Bindegewebe und hatte an manchen Stellen einen flachen Endothelbelag. An der Zystenwand sah man leichte höckrige Verdickungen mit gelben Einlagerungen und viele stecknadelkopfgroße bis halblinsengroße pigmentierte Parenchymknoten. Am oberen Pol der Zyste saß die stark verbreiterte, große rechte Nebenniere, deren Randpartien z.T. sehr verdünnt erschienen. Die Oberfläche der Nebenniere war etwas uneben und an manchen Stellen deutlich höckrig. Das Nebennierengewebe ging in die Zystenwände hinein und breitete sich auf und in der Zystenwand flach aus. Diese Nebennierenrindenteile waren z.T. im Zusammenhang mit dem Hauptorgan, z.T. waren sie aber isoliert. Sie bestanden aus Zellen der Zona glomerulosa und fasciculata und an manchen Stellen nur aus Fasciculatazellen. Bei der Untersuchung der Zystenflüssigkeit fand Sohn im Sediment viele Erythrozyten, die wohl während der Operation hineingekommen waren, mäßig viele Lymphozyten, wenig polymorphkernige Leukozyten, einzelne verfettete Endothelien der Zystenwand und einzelne Fettropfen. Cholesterin und Echinococcushäkchen wurden nicht gesehen. Ohne weiter auf die kausale Genese der Zyste einzugehen, stellt Sohn die Diagnose "großes solitäres Lymphangiom der Nebenniere".

Bisher führte ich die Fälle primärer Lymphangiombildung der Nebenniere an, wie ich sie in der Literatur beschrieben gefunden habe. Man sieht, die Fälle sind nicht zahlreich. Ich lasse wegen der besonderen Veränderung noch eine offenbar sekundäre Lymphangiombildung in der Nebenniere bei primärem Lymphangiom der Bauchhöhle folgen.

B a n n w a r t fand 1922 bei einem 45jährigen, an Morbus Addison gestorbenen Manne ein Lymphangioendothelion des Peritoneums mit multiplen Metastasen in vielen Organen, auch in beiden Nebennieren. Histologisch fand sich bei den Nebennierenmetastasen das für Lymphangioendotheliome typische Bild; man sah unregelmäßige, schmale Lumina mit einschichtiger, selten zweischichtiger Zellage von rundlichen Zellen mit mittelgroßen Kernen und oft deutlichen Kernkörperchen. An anderen Stellen des Tumors sah man mehr drüsenschlauchartige Lumina mit kubischen Zellen. Das Nebennierenmark war völlig durch den Tumor ersetzt, und dieser griff nur wenig auf die Rindensubstanz über, die in großen Gebieten ihren normalen Bau erhalten hatte.

Da in einem unserer Fälle als beachtlicher Nebenbefund Knochenmarksgewebe in der Nebenniere gesehen wurde, führe ich kurz an, was über das Vorkommen von Knochenmarksgewebe in der Nebenniere bekannt ist.

v. G i e r k e beschreibt als erster 1905 einen Knochenmarksherd in einer Nebenniere als Zufallsbefund bei einer Sektion. Man sah in der rechten Nebenniere einen kirschgroßen, dunkelroten Knoten. Histologisch handelte es sich um typisches Knochenmark, dessen Zusammensetzung etwas anders war als in dem blutbildenden Knochenmark der Rippen oder des Brustbeins. Es fehlten vor allem ausgereifte Leukozyten und eosinophile Zellen. Gierke führt diese Bildung zurück auf versprengte Blutbildungszellen, die bei der Einsprossung des sympathischen Markgewebes in die Nebenniere verlagert worden sein sollen. Er fand bei späteren Untersuchungen bei anderen Fällen noch mehrmals kleinste Infiltrationsherde in der Nebennierenrinde aus Rundzellen, Fettzellen mit Blutpigmentablagerung und deutete sie als Vorläufer des geschwulstähnlichen Knochenmarksgewebes.

v. Gierke erwähnt weiter einen nicht veröffentlichten Fall von Knochenmarksbildung in der Nebenniere

aus dem pathologischen Institut in Heidelberg, der histologisch mit dem beschriebenen übereinstimmte.

H o p f fand in der Nebennierenrinde inmitten von Herden aus Fettgewebszellen myeloisches Gewebe. Er glaubt, daß das Knochenmarksgewebe von den Kapillarendothelien ausgeht.

M i e r e m e n t sah bei einem 53jährigen, an Speiseröhrenkrebs zugrunde gegangenen Manne einen roten kirschgroßen Tumor in der linken Nebenniere; in der rechten Nebenniere fanden sich mehrere kleine Rindenadenome. Mikroskopisch sah man in dem roten Knoten alle Bestandteile des Knochenmarks, auch polynukleäre Zellen, die in dem Fall von Gierke gefehlt hatten. Sonst stimmte der mikroskopische und makroskopische Befund mit den Angaben Gierkes überein. Auch Mierement erklärt diese Knochenmarksbildung mit versprengten Blutbildungsherden.

H e r z e n b e r g fand 1921 als Zufallsbefund bei einem an Herzinsuffizienz verstorbenen Patienten außer den beiden unveränderten Nebennieren an normaler Stelle, eine akzessorische Nebenniere an der Leberunterfläche in dem lig.hepatoduodenale. Diese zeigte ein gelbes glänzendes Zentrum, das von einem 1-2 mm breiten braunen Saum umgeben wurde; als äußere Begrenzung sah man eine derb bindegewebige Kapsel. Histologisch handelte es sich um typische Nebennierenrinde, die ringförmig vom Knochenmarksgewebe umsäumt wurde. An manchen Stellen zeigten die an das Knochenmark angrenzenden Nebennierenteile eine Schicht großer Zellen mit bläschenförmigem Kern. Das Knochenmarksgewebe war an der Grenze nach dem Nebennierengewebe Fettmark, man sah Reticulum mit reichlich Fettzellen, weiter peripher hatte es zelligen Bau und enthielt reichlich Erythrozyten, Normoblasten, Myeloblasten und Myelozyten. Herzenberg glaubt, daß die Knochenmarksbildung von in einen Reizwucherungszustand versetzten Kapillarendothelien ihren Ausgang nahm.

P a u l beschreibt 1928 den Fall einer 54jährigen, unter den Erscheinungen des Morbus Addison verstorbenen Frau. Er fand bei normaler rechter Nebenniere in der linken Nebennierenrinde einen taubeneigroßen, dunkelroten, fettglänzenden weichen Tumor. Histologisch handelte es sich um typisches Knochenmarksgewebe mit reichlichen Erythrozyten, Erythroblasten, Myelozyten, verschieden granulierten Leukozyten und spärlichen

Myeloblasten; außerdem waren viele Fettzellen, Megakaryozyten und Reticulumzellen mit reichlich Kapillaren vorhanden. Nach der Mitte des Knotens zu nahmen die myeloischen Zellbestandteile ab, dort überwogen die Fettzellen und die Erythrozyten. Der Knoten vom Knochenmarkgewebe war von der Umgebung durch eine dünne Bindegewebslage abgegrenzt. An der Rindenmarkgrenze und im Mark lagen Zellinfiltrate, die an manchen Stellen zu knötchenförmigen Komplexen zusammenflossen. Sie bestanden aus kleinen Rundzellen, Myelozyten, Myeloblasten, Erythroblasten, Plasmazellen und Granulozyten. Paul erklärt die Entstehung des Knochenmarksgewebes durch einen Reiz auf den "histiozytären Zellapparat". Die Art dieses Reizes läßt er offen.

K n a b e fand 1928 bei einer 75jährigen, an Herzschwäche gestorbenen Frau bei normaler linker Nebenniere in der rechten Nebennierenrinde einen scharf begrenzten, braun-rötlichen Knoten. Die den Knoten umgebende Nebennierenrinde zeigte konzentrische Schichtung und enthielt zahlreiche erweiterte Kapillaren; der Knoten selbst war von dünnem Bindegewebe begrenzt. Histologisch bestand der Knoten aus Knochenmarkgewebe; in den peripheren Teilen überwogen die eng nebeneinanderliegenden Fettzellen, während man in den zentralen Partien ein zellreiches Gewebe sah mit allen Formen der Erythropoese von den ersten Jugendformen bis zu ausgereiften Erythrozyten, mit Lymphozyten, Megakaryozyten, Myeloblasten, Myelozyten und einer geringen Anzahl von Leukozyten. Knabe erklärt die Knochenmarkseinlagerung mit kongenitaler Knochenmarksheterotopie.

O m e l s k y j berichtet 1928 von einem Zufallsbefund bei einer 67jährigen, an tuberkulöser Pericarditis verstorbenen Frau. Die rechte Nebenniere bot keine Besonderheit, in der linken Nebenniere lag ein weicher, roter Knoten zwischen dem normalen Markgewebe. Histologisch handelte es sich um einen Knochenmarksherd, der eine unregelmäßige Gestalt hatte, aber ohne Bindegewebskapsel scharf gegen die Nebennierenrinde abgegrenzt war. Einzelne Züge von Knochenmarksgewebe drangen zwischen die Rindenschichten ein. Mitten in dem Knochenmark lag eine kleine Rindeninsel aus Fasciculatazellen. In dem Knochenmarkreticulum waren wenig Fettzellen, aber reichlich Myeloblasten, Myelozyten, wenige polymorphkernige Leukozyten, Erythroblasten mit verschieden ent-

wickelter Kernpyknose und Knochenmarksriesenzellen. Auch Omelskyj sieht wie Knabe, Gierke und Mierement den Grund zur Knochenmarksbildung in dem embryonalen Keimverschleppung. Er berichtet, daß Priesel und auch Sternberg in mehreren, nicht veröffentlichten Fällen Knochenmarksherde in der Nebenniere beobachteten und sie mit embryonaler Heterotopie erklärten.

S o ò s fand 1930 bei einem 69jährigen, an Herzinsuffizienz gestorbenen Manne Knochenmarksgewebe in beiden Nebennieren. In der rechten Nebenniere war eine wallnußgroße, durch Bindegewebe scharf begrenzte Geschwulst. Histologisch fanden sich große Mengen von Fettzellen mit großen Kernen. An der Peripherie des Knotens waren Megakaryozyten angehäuft, zusammen mit Erythroblasten, Myeloblasten und einzelnen Leukozyten; Myelozyten fehlten vollständig. In der linken Nebenniere ging der "Tumor" ohne bindegewebige Abgrenzung in das Rindengewebe über. Es fanden sich atrophierende Fettzellen, doch keine Phagozyten wie in der rechten Nebenniere, ferner wenig Erythroblasten und Myeloblasten, keine Myelozyten und Leukozyten. Soós nimmt an, daß es sich um typisches Knochenmark handelt und glaubt, wie Paunz, die Entwicklung der Knochenmarksherde von gereizten Reticulumzellen ableiten zu sollen.

Die eigenen Fälle sind folgende:

Fall 1. 38jähriger Mann.

1917 rechtsseitige exsudative Pleuritis. 1919 Haemoptoe. 1929 erhebliche Verschlechterung. Klinisch: progrediente Tuberkulose, mit Tendenz zur Einschmelzung im rechten Unterfeld. Exitus: am 27.7.1931. Klinische Diagnose: Ursprünglicher kavernöser Oberfeldprozeß, bronchogene Streuung, Blutung, Exitus.

Die Sektion ergab neben einer ausgedehnten Lungentuberkulose mit Kavernen als Nebenbefund einen Tumor der rechten Nebenniere. Die linke Nebenniere ist normal groß und zeigt auf dem Schnitt hellgelbe Rinde, dunkelrotes Mark. Bei der Präparation der rechten Nebenniere wird der Tumor angeschnitten. Es ergießt sich etwa 10 ccm gelbe Flüssigkeit in die Bauchhöhle. Die Nebenniere erscheint stark zystisch verändert. Die genaue Präparation ergibt: Masse: horizontal 9 cm, vertikal 6 1/2 cm. Im cranialen Teil hängen mehrere prall gefüllte Zysten, die aus dicht beieinander gelagerten, kuglig erweiterten Hohlräumen von verschiedener Größe bestehen (s.Abb.1). Es finden sich solche von der Grös-

se eines Pfefferkorns bis zu der einer Mirabelle. Eine insgesamt hühnereigroße Zyste erstreckt sich durch den ganzen als Nebenniere imponierenden Komplex. Durchschnitte zeigen einen Teil der Zyste mit einer gelatineähnlichen eingedickten Sekretmasse erfüllt. Die Wandung der Zysten ist durchschnittlich 1-1 1/2 mm dick. Man sieht in der inneren Wandung kleine, bis stecknadelkopfgroße, gelbliche Hervorragungen, die als Nebennierenrindeinseln mit Fett angesprochen werden können. Nur in den caudalen Teilen der großen Zyste sieht man noch in der Wandung typischen Nebennierenbau. Man kann hier die schmale, gelbliche fetthaltige äußere Rindenzone von einer inneren, braungefärbten Zone unterscheiden. Letztere ist durchschnittlich bis 2 mm dick. Ob es sich hier um die innere Rindenzone mit Marksubstanz handelt, ist makroskopisch nicht sicher zu entscheiden. In den am meisten medial gelegenen Teilen sieht man noch die typische Organstruktur. Es ist nichts von Zystenbildung zu sehen. Hier kann man Mark mit Nervenverzweigungen, innere und äußere Rindenzone, die letztere nur mit wenig Fett, gut voneinander differenzieren. Die beigegebene Abbildung zeigt die Verhältnisse des vergrößerten Organs.

Die Fettkapsel der rechten Niere ist gut entwikkelt und zeigt keine Zystenbildung. Die Niere ist in der Größe entsprechend und ohne weitere Besonderheiten.

Mikroskopisch bestehen die Zysten aus einer bindegewebigen Wand, der ein flaches Endothel aufliegt. Diese Wand enthält reichlich elastische Fasern, besonders in den äußeren Teilen, während die inneren Wandabschnitte in die Lichtung vorragen und hier keine Beimengungen von elastischen Fasern erkennen lassen. Die äußeren Schichten der Wandung enthalten zahlreiche, als Lymphspalten anzusprechende Hohlräume und in geringerem Maße auch weite Gefäße, die mit roten Blutkörperchen ausgefüllt sind. Die Zystenwandung wird nach außen, gegen das Nierenparenchym zu, begrenzt durch eine breite Zone maschigen Gewebes. Dieses Gewebe besteht aus einem System von dünnwandigen, bindegewebigen Hohlräumen, die stellenweise mit homogenen Massen gefüllt sind. Die Hohlräume sind verschiedentlich zusammengeschlossen und überwiegend von einem flachen Endothel ausgekleidet. In der bindegewebigen Wand sind feinste elastische Fasern eingelassen.

Es handelt sich demnach um Gebilde, die als Lymphgefäße anzusprechen sind. Nach außen von dieser Zone

folgt ein schmaler Streifen von säulenförmig angeordneter Nebennierengewebe, der die Zyste mantelförmig allseitig umgibt.

Fall 2. 36jährige Frau.

Aus der Anamnese: 1930 Pleuritis, damals Milztumor, Temperaturen, Leukozytose. 1931 klinisch Polycythämie und Leukämieverdacht. Exitus am 30.7.1931. In tabulo Mesenterialthrombosen, Milzarterien-, Venenthrombose und Milzruptur.

Die Sektion ergab einen Milztumor mit Induration, anämischen Infarkten und Ruptur. Im Femur rechts rotes Knochenmark. Ältere Thrombose der Vena lienalis und der Art.lienalis. Frischere Thrombose des Hauptstammes der Pfortader, kleinerer intrahepatischer Pfortaderäste, kleinerer intrarenaler Nierenvenenäste, der Vena mesenterica sup. et inf. Hämorrhagische Infarzierung des unteren Dünndarms und des Coecum.

Die bakteriologische Untersuchung von Milz, Knochenmark, und von Thromben ergab auch im Tierversuch und nach Anreicherung: Bact.coli.

Histologisch zeigen die Venen besonders der Milz und des Pankreas Wandverdickung mit teils frischeren, teils älteren bindegewebig substituierten Thromben und mit Wucherung der Sinusepithelien, mitunter direkt in Form von sog. Intimagranulomen. Im Bereich der Infarkte totale Nekrose des Gewebes.

Es handelt sich also um produktive Endophlebitis mit Thrombose auf dem Boden einer chronischen Colisepsis.

Nebennieren: Beide Nebennieren erscheinen groß. In der linken Nebenniere ist ein wallnußgroßer, dunkelblauroter, homogener Tumor mit scharfer Abgrenzung gegen die Umgebung (Abb.2). In der rechten Nebenniere sind multiple klein- bis großerbsengroße, mit einer klaren, wässrigen Flüssigkeit gefüllte Zysten mit dünner weißlicher Wand, die stellenweise in einem eigenartigen sulzigen Gewebe der Rinde gelegen sind. Der übrige Befund ist ohne Belang.

Mikroskopisch: (Abb.3 u.4) bietet die rechte Nebenniere grundsätzlich die gleichen Bilder wie in Fall 1. Die aus Lymphgefäßen bestehenden Anteile sind unregelmäßig gestaltete, kleinere und größere Hohlräume, die prall mit einer zähen und gelatinösen, auch einzelne Zellbeimengungen enthaltenden Flüssigkeit gefüllt und mit einem flachen einschichtigen Endothel ausgekleidet sind. An manchen Stellen findet sich in dieser Flüssig-

Abb.1. Fall 1: Rechte Nebenniere.

Abb.2. Fall 2: Linke Nebenniere, Knochenmark
Rechte Nebenniere Cysten.

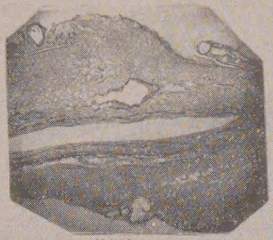

Abb.3. Fall 2:
Rechte Nebenniere.

Abb.5. Fall 2: Linke Nebenniere
Knochenmark.

Abb.4. Fall 2: Rechte Nebenniere,
Lymphcysten.

keit Ablagerung von Kalksalzen. In der Nähe solcher Zysten ist das Zwischengewebe bindegewebig verdickt und von reichlichen Lymphozyten durchsetzt. Die mantelförmig die Zystenwandungen umgebenden Nebennierenteile sind unregelmäßige, teils breitere Streifen mit gut ausgebildeter Dreischichtung von Nebennierenrinde und Markbestandteilen, teils sind es schmale Parenchymbrücken. Im Bereich dieser Brücken ist eine derbe, gefäßreiche und bindegewebige Kapsel vorhanden. Zwischen der Kapsel und der eigentlichen Zystenwand sind nur schmale Inseln von Nebennierenrindengewebe eingelassen, das entsprechend den Bildern der Zona glomerulosa angeordnet ist. Auch in der linken Nebenniere mikroskopisch kleine Zystchen. Der besondere Befund ist hier der von Knochenmarkgewebe, von Fettmark und myeloischem Mark in dem großen Tumor (Abb.5). Dasselbe war gegen das umgebende Nebennierengewebe durch eine dünne bindegewebige Kapsel scharf abgesetzt.

Zusammenfassung.

Außer den Fällen von Lymphangiombildung in der Nebenniere, die sich in der Literatur finden, sind zwei im Heidelberger pathologischen Institut beobachtete Fälle beschrieben. Der eine ist dadurch ausgezeichnet, daß in ihm Knochenmarksgewebe gefunden wurde. Wegen der relativen Seltenheit des Vorkommens derartiger Geschwulstbildungen schien ihre Veröffentlichung von Wert.

.-.-.-.-.-.

Schrifttum.

Virchow, Krankhafte Geschwülste, 3.Bd. 862/63.
Oberndorfer, Zieglers Beitr.z.Path.Anatomie Bd.29(1901).
Sick, Virchows Arch. Bd.172 (1903).
de Vecchi, " " " 200 (1910).
Nowicki, " " " 207 (1912).
Preusse, Zentralbl.f.Path. Bd.25 (1914).
Siegmund u. Dietrich, Henke-Lubarsch, Handb.d.Spez. path.Anat.u.Histol. Bd.8.
Gorinowa, Inaug.Diss. München 1929.
Beck, Zentralbl.f.Path. Bd.47 (1930).
Sohn, Deutsche Ztschr.f.Chir. Bd.231 (1931).
Bannwart, Frankf.Ztschr.f.Path. Bd.26 (1922).
Herzenberg, Virch.Arch. Bd.239 (1932).
Paul, " " " 270 (1929).

Knabe, Zentralbl.f.Path. Bd.43 (1928).
Omelskyj, " " " " 44 (1928).
Soòs, Zieglers Beitr.z.Path.Anatomie Bd.85 (1930).

Lebenslauf.

Ich, Annemarie K u l l m a n n , wurde am 23.10. 1908 in Bad Kreuznach als Tochter des prakt.Arztes Dr. Julius Kullmann geboren. Ich besuchte von 1914 bis 1924 das Städtische Lyzeum in Bad Kreuznach und trat Ostern 1925 in die Obersekunda des Staatlichen Realgymnasiums in Kreuznach ein. Ich verließ 1928 nach bestandener Reifeprüfung diese Schule und studierte Medizin an den Universitäten Bonn,Freiburg,Heidelberg, Berlin,Wien und Frankfurt. Im August 1930 bestand ich das Physikum in Heidelberg und im März 1934 das Staatsexamen in Berlin.